

Recibido 31 de mayo de 2022
Aceptado 30 de diciembre de 2022
www.unipaz.edu.co

Dermatopatía por *Malassezia* sp. asociada a Erlichiosis canina

Malassezia sp dermatopathy associated with canine Ehrlichiosis

Ariel Rosas Martínez^{†a}, Brayán de Jesús Muñoz Mendoza^b, Danny Gisela Archila Menco^b, Erlin David Contreras Beltrán^b, Gissel Fernanda Rodelo Pacheco^b, Javier Darío Cardenas Rangel^b, Karen Juliana Collantes Sanchez^b, Vladimir Velandia Tirado^b.

Resumen: La dermatitis por *Malassezia* es una afección inflamatoria asociada con un mayor número de levaduras *Malassezia* en la piel que provocan dermatitis y prurito. El reporte del caso es un paciente canino de nombre Lázaro de raza criolla de aproximadamente 5 años de edad con un peso de 15 kg, tratado en la clínica veterinaria Unipaz, cuyo estado dermatológico llamó la atención, por la evidente presencia de un cuadro crónico de dermatitis con signos como prurito, olor a grasa rancia, eritemas, pápulas, maculas, desorden queratoseborreico, entre otras. Las áreas de afección más comunes son en la parte ventral del cuerpo, cara, área perianal, y miembros. Para su diagnóstico se basa en signos, lesiones, historia clínica y es importante el diagnóstico de laboratorio y se recomienda la citología ya que, es más práctica y su resultado es inmediato. Para el tratamiento se recomienda el uso de terapia sistémica y tópica. Sumado a ello, el hemograma en particular mostro la presencia de anemia junto con trombocitopenia, indicando que el animal cursaba por una infección de tipo hemoparasitario, por lo cual se realiza el test rápido de Elisa para su diagnóstico, arrojando un resultado positivo de Erlichiosis canina. Patología asociada a las garrapatas presentes en el medio del hábitat del animal. El tratamiento consistió en antibioterapia y medicamentos homeopáticos.

Palabras claves: Dermatitis, *Malassezia* sp, Erlichiosis, Levadura, piel

Abstract: Malassezia dermatitis is an inflammatory condition associated with increased numbers of Malassezia yeasts on the skin causing dermatitis and itching. The case report is a canine patient named Lázaro of the Creole breed of approximately 5 years of age weighing 15 kg, treated at the Unipaz veterinary clinic, whose dermatological condition attracted attention, due to the evident presence of a chronic picture of dermatitis with signs such as itching, odor of rancid fat, erythema, papules, macules, keratoseborrheic disorder, among others. The most common areas of involvement are on the ventral part of the body, face, perianal area, and limbs. For its diagnosis it is based on signs, lesions, medical history and laboratory diagnosis is important and cytology is recommended since it is more practical and its result is immediate. For treatment, the use of systemic and topical therapy is recommended. In addition, the blood count in particular showed the presence of anemia together with thrombocytopenia, indicating that the animal was suffering from a hemoparasitic infection, for which the rapid Elisa test was performed for its diagnosis, yielding a positive result for canine Ehrlichiosis. Pathology associated with ticks present in the animal's habitat. Treatment consisted of antibiotic therapy and homeopathic medicines.

Key words: Dermatitis, *Malassezia* sp, Ehrlichiosis, Yeast, skin

a. Médico Veterinario Zootecnista, caninos y felinos, Director Clínica Veterinaria UNIPAZ.

b. Estudiantes de Medicina Veterinaria y Zootecnia UNIPAZ

† ariel.rosas@unipaz.edu.co

INTRODUCCIÓN

La piel es el órgano más extenso del cuerpo, siendo la barrera anatómica y fisiológica entre el animal y el ambiente. Aporta protección contra el daño físico, químico y microbiológico y sus componentes sensoriales perciben calor, frío, prurito, tacto y presión. Es sinérgica con los sistemas orgánicos internos, reflejando así los procesos patológicos que son primarios en otras regiones o compartidos en otros tejidos. Además, la piel no solo es un órgano con sus propios patrones de reacción, sino un espejo que pone de manifiesto el medio ambiente interior y, al mismo tiempo, al mundo al que está expuesto el animal (Camacho, 2021).

Los problemas de piel en perros son más comunes de lo que se puede imaginar, y es que hoy en día se ha vuelto normal la visita al centro veterinario por esta causa, cerca del 40% de casos atendidos son a raíz de afecciones cutáneas (Acevedo, 2021).

A lo largo de la vida de un perro, este está expuesto a muchos tipos diferentes de alérgenos potenciales que se encuentran en el entorno o que se liberan en el aire. Cuando un perro alérgico se expone a un alérgeno al que es sensible, el alérgeno hará que el sistema inmunológico del perro reaccione de forma exagerada y produzca una respuesta inmunológica inadecuada o hiperactiva. Los perros con la estructura genética para desarrollar alergias ambientales tienen un sistema inmunológico que reacciona de forma exagerada a los alérgenos (Cloud, 2021).

Ahora bien, cada perro que sufre de alergias ambientales tiene una respuesta individual del sistema inmunológico; esta variabilidad entre individuos conduce a una variedad de síntomas clínicos y complicaciones secundarias de esta enfermedad. La mayoría de los perros con alergias ambientales no solo tienen un sistema inmunológico hiperactivo, sino también una barrera cutánea deficiente, con agujeros que permiten una mayor penetración de alérgenos y un mayor riesgo de infecciones secundarias, siendo el

caso de las dermatopatías por levaduras (Hunter, 2021).

La dermatitis por la levadura *Malassezia* suele ser un problema secundario debido a una enfermedad cutánea subyacente, como una enfermedad alérgica (que incluye dermatitis atópica canina y dermatitis alérgica por pulgas), pioderma bacteriano recurrente y enfermedades endocrinas (especialmente hipotiroidismo). Muchos factores predisponentes pueden hacer que el comensal se convierta en patógeno. Estos factores incluyen aumento de la humedad, presencia de pliegues cutáneos, niveles de pH cutáneo alterado, terapia previa con antibióticos y terapia prolongada con corticosteroides (Bajwa, 2021).

Los sitios afectados incluyen márgenes labiales, conductos auditivos, axilas, ingle, cuello ventral, piel interdigital, pliegues faciales o cola, piel perivulvar y piel perianal. Las lesiones pueden ser localizadas o generalizadas. El prurito, un signo importante, suele ser intenso y se acompaña de un olor desagradable. Las lesiones cutáneas pueden presentarse en diversas formas, que pueden verse afectadas por la cronicidad de la enfermedad, la enfermedad primaria subyacente, la terapia previa y la infección bacteriana concurrente. Algunas presentaciones comunes de la dermatitis por *Malassezia sp.* incluyen:

- a. Alopecia regional o generalizada con eritema (eritrodermia exfoliativa).
- b. Seborrea escamosa, cerosa o grasosa (amarilla o gris pizarra).
- c. Costras o lesiones papulo crustosas que se asemejan a una infección estafilocócica superficial.
- d. Liquenificación y / o hiperpigmentación (piel coriácea o parecida a la de un elefante).
- e. Paroniquia con decoloración del lecho ungueal marrón oscuro, con o sin masticación obsesiva de la pata.
- f. Hipotricosis del margen del labio y / o formación de costras
- g. Intertrigo (inflamación de pliegues de la piel) (Grant, 2021).

Este tipo de dermatitis ocurre mayoritariamente en meses cálidos y afecta primordialmente a perros adultos. No existe una predilección sexual, ni de edad; así mismo varias razas están predispuestas, como el west highland white terrier, el basset hound, el cocker spaniel americano, el shih tzu, el caniche, el boxer, el cavalier king charles spaniel, el perro pastor alemán y el dachshund que muestran un mayor riesgo de dermatitis por *Malassezia sp.* (Marín, 2021).

El diagnóstico de la dermatitis por *Malassezia* se basa en la historia, el examen físico, métodos complementarios de diagnóstico apropiado para demostrar la presencia en la piel, la respuesta a la terapia específica y por descarte de otras dermatitis. El examen directo se realiza con colorante azul de lactofenol para ser observado microscopio óptico. También se puede emplear la técnica de blanco de calco flúor para la observación por fluorescencia directa. Se observará levaduras unicelulares o brotantes y / los filamentos anchos, cortos como letras chinas. El examen citológico puede mostrar las levaduras y permitir su semi-cuantificación, su resultado es inmediato usando un objetivo de inmersión después de teñir con azul láctico o, preferentemente, un método de tinción rápido, como lo es el Dif Quick. Se pueden utilizar varias técnicas para la toma de muestra: 1) improntas; 2) prueba de la cinta de acetato; 3) raspados; y 4) hisopados (González, 2021).

En cuanto al tratamiento, la terapia sistémica es necesaria en muchos casos, particularmente cuando los signos clínicos son severos y cuando las lesiones son extensas. Se recomienda usar una terapia tópica y sistémica combinada en un periodo de uno a dos meses. Debido a que esta levadura es un microorganismo comensal bien adaptado al cuerpo, probablemente no se logre eliminarla jamás, Por lo tanto, el objetivo de la terapia es confirmar el significado clínico de la levadura en la enfermedad observada, reducir de población a lo normal o por debajo de este nivel para eliminar los signos clínicos y mantener la población en un número que no pueda producirlos (González, 2021).

Es de suma importancia tener en cuenta el hábitat en donde vive el perro, puesto que de ello depende el control de los alérgenos y agentes causantes de molestias y patologías en estos animales. Todos los casos de atención veterinaria requieren un minucioso detalle analítico. Muchas veces el animal puede cursar por dos diferentes procesos infecciosos que no tiene que ver el uno con el otro. La presencia de garrapatas es un factor importante en la casuística y muchas veces transmiten hemoparásitos que infectan de por vida y que acompañan otras enfermedades (Gutierrez, 2016).

La Ehrlichiosis canina es una enfermedad infecciosa emergente transmitida por garrapatas, producida por *Ehrlichia sp.* Afecta a miembros de la familia *Canidae*. Los agentes etiológicos son bacterias Gram negativas, intracelulares obligatorias, redondeadas y pleomórficas, esto último especialmente en cultivos celulares. Estas bacterias se localizan en vacuolas rodeadas de membranas (mórulas) en el citoplasma de células sanguíneas, teniendo tropismo por linfocitos, monocitos y granulocitos (Valencia, 2016).

La patogénesis involucra efectos directos del patógeno y mecanismos secundarios indirectos de la respuesta inmune. La infección del perro ocurre cuando las garrapatas infectadas ingieren sangre y sus secreciones salivales contaminan el sitio donde se alimenta. La saliva de la garrapata contiene una variedad de moléculas anticoagulantes, antiinflamatorias e inmunoregulatoras que facilitan la adquisición y transmisión del patógeno. Al ser una bacteria intracelular obligatoria ha desarrollado varios mecanismos que aseguran la evasión de la respuesta inmune del huésped. Estos mecanismos abarcan adaptaciones para la supervivencia en diferentes compartimientos celulares (Martínez, 2019).

Las manifestaciones clínicas de la infección en perros incluyen fiebre, trombocitopenia, manifestaciones nerviosas (inclinación de la cabeza, temblores y anisocoria), laxitud, debilidad, síntomas músculo esqueléticos (cojera, dificultad

para estar de pie o caminar) y poliartritis neutrofílica, este último signo aparece en perros infectados de forma crónica (Gutierrez, 2021).

Como método de diagnóstico, el frotis de sangre es la forma típica de detección del microorganismo *E. canis*; es altamente específico para la bacteria. La prueba Elisa de Inmunocromatografía indirecta se recomienda para confirmar un diagnóstico de ehrlichiosis canina; la detección de anticuerpos igG específicos indican exposición al patógeno de *Ehrlichia sp.* Las técnicas de PCR se consideran las más confiables para el diagnóstico de ehrlichiosis canina. Los métodos de PCR son altamente sensibles y permiten la detección de ADN *E. canis* tan pronto como 4-10 días después de la infección antes de la seroconversión (Chávez, 2021).

El tratamiento de la ehrlichiosis canina incluye medicamentos antirickettsiales y cuidado de apoyo. Los fármacos que han tenido éxito son tetraciclina y cloranfenicol, dipropionato de imidocarb y amicarbalida (Benavide, 2021).

CASO CLÍNICO

Anamnesis. En el marco de la semana universitaria, los estudiantes del octavo semestre de Medicina Veterinaria y Zootecnia de la clínica veterinaria de UNIPAZ, bajo la dirección del docente y médico Ariel Rosas, se dirigieron a la institución para llevar a cabo una jornada de salud para mascotas. Durante esta jornada, se encontró un caso particular que llamó la atención. Se trata de un perro llamado Lázaro, de raza criolla, con aproximadamente 5 años de edad y un peso de 15 kg. Lázaro reside en las instalaciones del campus universitario en la finca Santa Lucía y se alimenta de concentrado, además de consumir restos de comida que contienen sal provenientes de las cafeterías. Se registra que Lázaro ha sido vacunado contra la rabia y recibió su última desparasitación el día 19 de noviembre de 2021. La presencia evidente de un problema crónico en la piel, con lesiones y

pérdida localizada de pelo, resalta la importancia de una consulta, diagnóstico y tratamiento adecuados.

Examen físico y diagnóstico.

Durante la evaluación del paciente, se pudo observar que se encontraba en estado alerta. Además, presentaba prurito y un olor desagradable. Se evidenciaron lesiones en la piel, tanto primarias como secundarias. Se observaron pápulas, eritemas que evolucionaron hacia una hiperpigmentación, liquenificación e hiperqueratosis debido a la cronicidad. También se apreciaba una alopecia localizada en áreas como las orejas, alrededor de la conjuntiva, el hocico y principalmente en el área corporal ventral del animal, afectando las axilas, ingles, miembros posteriores, anteriores y la zona ventral del cuello. Cabe destacar que el área dorsal no presentaba lesiones. (Figuras 1 y 2).

Figura 1. Dermograma.

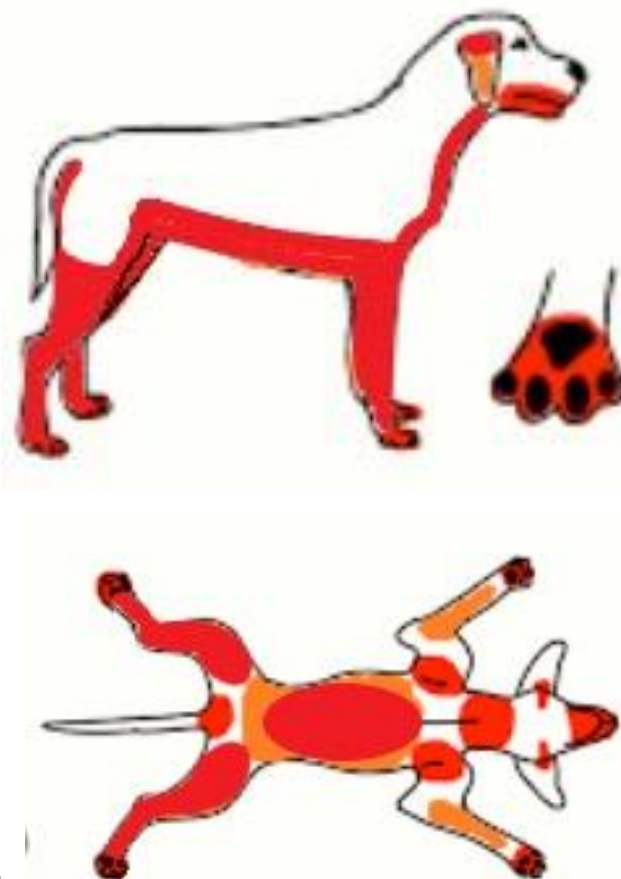
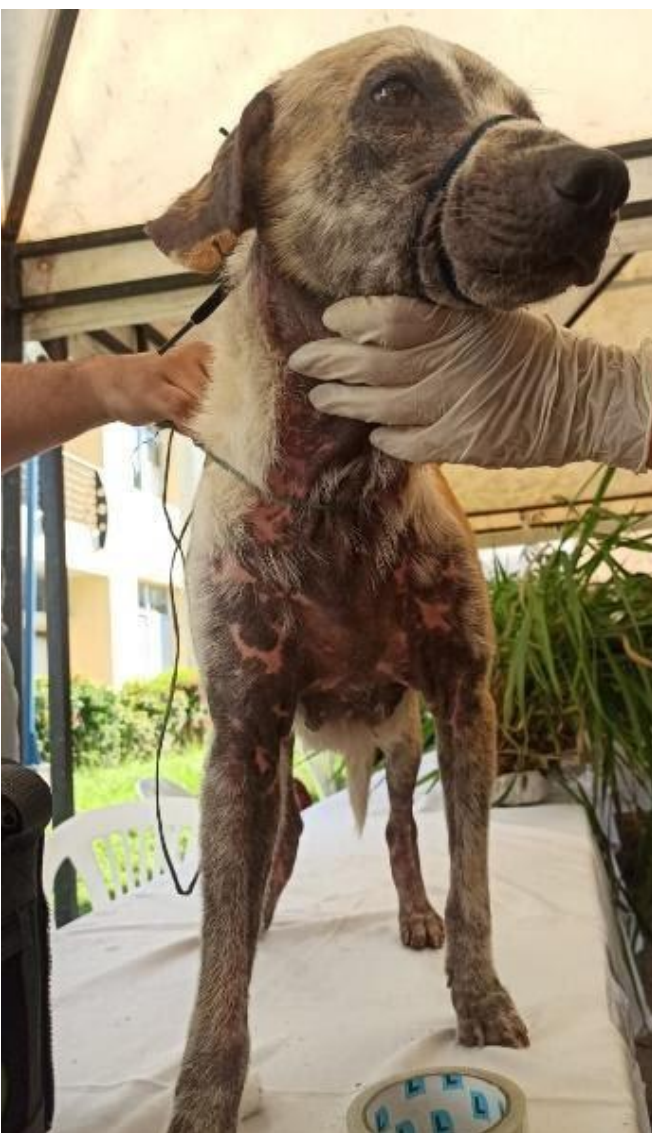
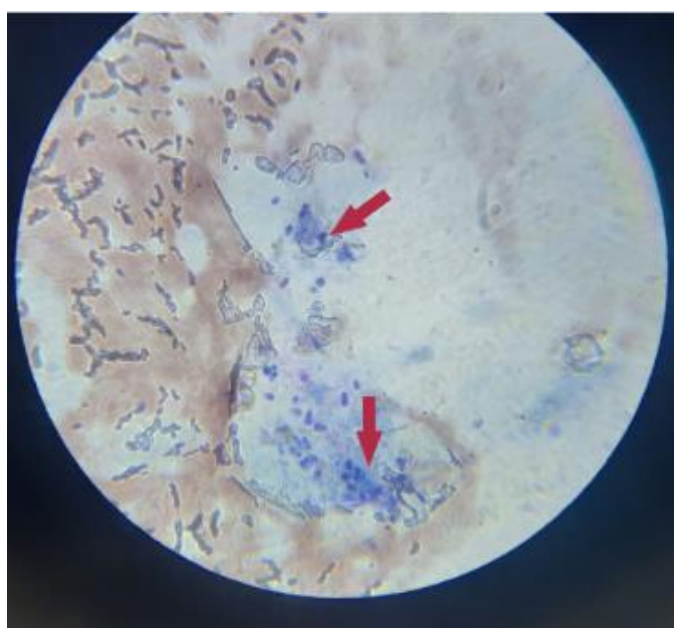
Figura 2: Distribución de lesiones cutáneas.



Además, se observaron algunas alteraciones en las constantes fisiológicas del paciente. La temperatura registrada fue de 39,3 °C, lo cual indica que se encuentra por encima del rango normal. La frecuencia respiratoria fue de 32 respiraciones por minuto (rpm), mientras que la frecuencia cardíaca fue de 140 latidos por minuto (lpm). El tiempo de llenado capilar fue menor a 2 segundos y las mucosas orales y conjuntivas presentaron una coloración rosada. No se detectaron reactividad en los ganglios y su condición corporal se encontraba en el rango 2.

Después de completar el examen físico, se realizaron varios exámenes complementarios. Estos incluyeron una citología mediante la técnica de impronta en la base de las orejas (Figura 3), un raspado cutáneo en el cuello y los miembros posteriores (Figura 4), una tricografía, un hemograma (Tabla 1) y un test rápido Elisa de Inmunocromatografía para *Ehrlichia canis* (Figura 5).

Figura 3. Citología por impronta.



Fuente: Clínica Veterinaria Instituto Universitario de la Paz - UNIPAZ

Figura 4. Raspado cutáneo

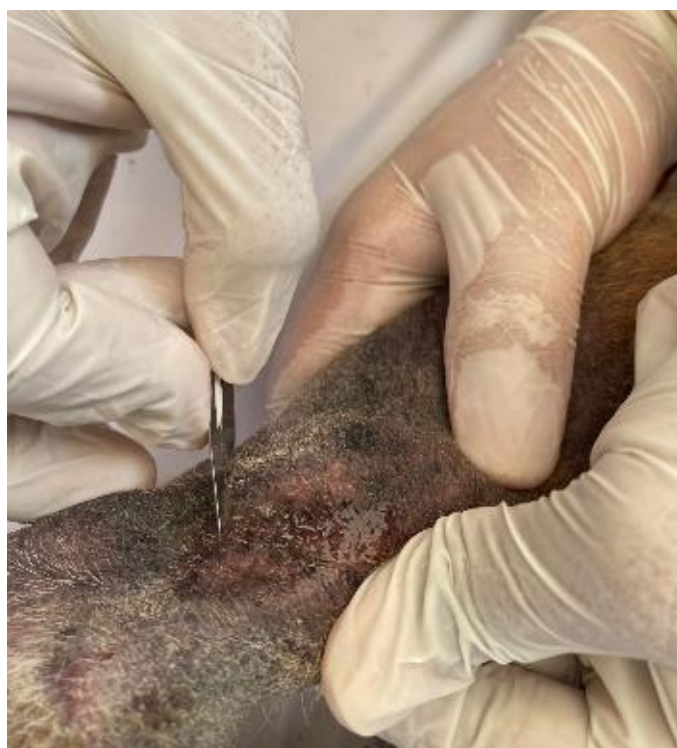

Figura 5. Test rápido Elisa de inmunocromatografía para *Ehrlichia canis* (+).

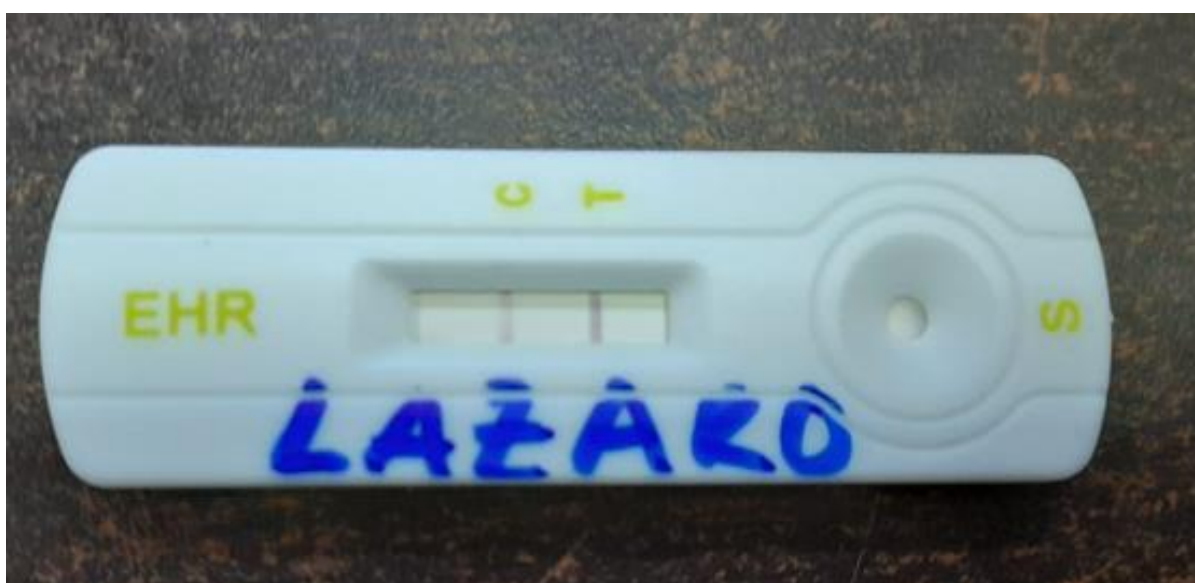


Tabla 1. Hemograma.

EXAMEN		RESULTADO	VALOR NORMAL <i>Caninos</i>
WBC		15.8	6.0 - 17 x10 ⁹ /L
LYM#		1.6	0.8 -5.1 x10 ⁹ /L
MON#		0.5	0.0 - 1.8 x10 ⁹ /L
GRAN#	(H)	13.7	4.0 - 12.6 x10 ⁹ /L
LYM%	(L)	10.4	12.0 - 30.0 x10 ⁹ /L
MON%		2.9	2.0 - 9.0 %
GRAN%	(H)	86.7	60 - 80 %
RBC		5.53	5.50 - 8.50 x10 ⁹ /L
HGB		114	110 - 190 g/L
HCT	(L)	33.3	35.0 - 47.0 %
MCV	(L)	60.2	62.0 - 72.0 g/L
MCH		20.6	20.0 - 25.0 pg
MCHC		343	300 - 380 g/L
RDW		11.2	11.0 - 15.5 %
PLT	(L)	55	130 - 460 x10 ⁹ /L
MPV	(L)	6.7	7.0 - 12.9 FL
PDW	(L)	8.5	10 - 18 %
PCT	(L)	0.037	0.1 - 0.5 %
EOS	(H)	7.2	1 - 4 %

Según los resultados emitidos por el Laboratorio Clínico de UNIPAZ, el raspado cutáneo fue negativo para la presencia de ácaros y la tricografía fue negativa para dermatofitos. Sin embargo, la citología por impronta reveló un diagnóstico de dermatitis micótica asociada a la presencia de *Malassezia* sp.

En cuanto al hemograma, se observó que el hematocrito (HCT), el volumen corpuscular medio (VCM), las plaquetas (PLT), el volumen medio plaquetario (VPM) y el ancho de distribución plaquetaria (PDW) estaban disminuidos, lo que indica una anemia microcítica normocrómica. Además, se encontró eosinofilia, lo cual puede estar presente en procesos de hipersensibilidad y/o parasitosis. Dado el hábitat del paciente y la presencia de garrapatas, se decidió realizar un test rápido Elisa de inmunocromatografía para *Ehrlichia canis*, el cual arrojó un resultado positivo.

Por otro lado, se observó una granulocitosis absoluta y relativa, acompañada de una linfopenia relativa. Esto podría estar relacionado con un proceso inflamatorio derivado de la infección micótica y la presencia de *Ehrlichia canis* en el paciente.

Tratamiento

El tratamiento para estas afecciones se basa en el uso de tópicos antifúngicos o antisépticos. La clorhexidina a concentraciones superiores al 2-3% ha demostrado ser eficaz en el tratamiento de la dermatitis por *Malassezia* sp. en perros. En este caso, se aplicó Miclor Pro Shampoo 250 cc, realizando tres baños durante la semana y dejando actuar el producto durante 30 minutos cada vez.

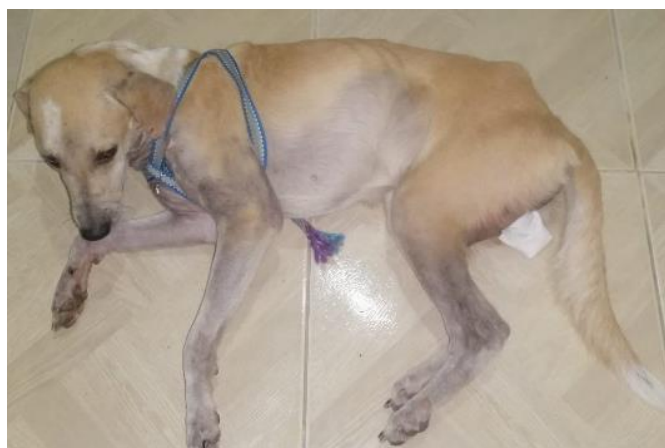Además, se emplea la doxiciclina, una tetraciclina sintética liposoluble que se absorbe más fácilmente que la oxitetraciclina. La doxiciclina actúa favoreciendo la fusión entre los fagosomas y los lisosomas, y también tiene actividad bacteriostática. Se recomienda administrar la doxiciclina en dosis diaria de 10mg/kg cada 24h durante 10 días.

Junto con la antibioterapia, se administraron suplementos nutricionales a base de vitaminas del complejo B (vitamina B12 y ácido fólico) con Mirrapel Solución 180 mg vía oral cada 24 horas, Traumeel tabletas 1 tableta cada 12 horas para aliviar dolor e inflamación, Engystol como

potenciador del sistema inmunitario a razón de 1 tableta cada 12 horas por 2 meses y Silimarina en cápsula 150 mg vía oral cada 24 horas como protector hepático.

El paciente presentó una evolución satisfactoria un mes después del inicio del tratamiento. Aunque aún continúa en tratamiento y está en un nuevo hogar.

Figura 6. Evolución 2 meses pos tratamiento.



CONCLUSIONES

Como se ha descrito, la presencia de un alto número de levaduras en la citología y los signos clínicos compatibles con un excesivo crecimiento de *Malassezia* sp. son indicativos de procesos dermatológicos causados por este hongo. Aunque todavía no existen pruebas completamente confiables para el diagnóstico definitivo de la hipersensibilidad a *Malassezia*, en este caso se basó en el cuadro clínico y la respuesta al tratamiento con antifúngicos adecuados.

Es importante tener en cuenta que la dermatitis por *Malassezia* sp. suele ser secundaria a otra enfermedad subyacente y que los signos clínicos pueden ser similares a otras afecciones cutáneas. No hay una predisposición basada en el género, pero sí puede haber diferencias entre razas.

El diagnóstico de la dermatitis por *Malassezia* sp. se basa principalmente en la respuesta del paciente al

tratamiento, ya que esta levadura es parte de la flora normal de la piel. El tratamiento puede requerir períodos prolongados, dependiendo de la gravedad del caso y la respuesta individual. Existen diferentes posologías con antifúngicos para su tratamiento.

La prueba de inmunocromatografía es capaz de detectar los anticuerpos generados por el paciente en respuesta a la Ehrlichiosis. Sin embargo, su importancia diagnóstica radica en los títulos de anticuerpos reportados, los cuales pueden confirmar un resultado positivo para esta enfermedad.

El tratamiento de la Ehrlichiosis canina debe incluir el control de las garrapatas tanto en el entorno como en la mascota. Además, es fundamental el uso del tratamiento farmacológico de elección junto con el tratamiento sintomático según la fase en la que se encuentre el animal.

La doxiciclina es el fármaco de elección para el tratamiento de la Ehrlichiosis canina. Actúa favoreciendo la fusión entre los fagosomas (donde se encuentra la Ehrlichia) y los lisosomas, y también tiene actividad bacteriostática. Además, al ser liposoluble, se absorbe fácilmente y es menos nefrotóxica.

REFERENCIAS

ACEVEDO, Juan. Problemas de piel en perros. Consultado el 12 de diciembre de 2021, disponible en: <https://www.ciudademascotas.com/blog/problemas-de-piel-en-perros/>

BAJWA, Jangi. Canine Malassezia dermatitis. Consultado el 12 de diciembre de 2021, disponible en: <https://www.ncbi.nlm.nih.gov/pmc/articles/PMC5603939/>

BENAVIDE, Javier. Ehrlichiosis canina. 2003. Consultado el 18 de diciembre de 2021. Disponible en:

https://www.researchgate.net/publication/45117761_Ehrlichiosis_canina

CAMACHO ROBERTS, Santiago; y RODRIGUEZ CAPULLÁ, Tamara. Grados de afección cutánea asociados a la presencia de *Malassezia pachydermatis* en caninos. Consultado el 12 de diciembre de 2021, disponible en: <https://www.colibri.udelar.edu.uy/jspui/bitstream/20.500.12008/19298/1/FV-26483.pdf>

CHÁVEZ CALDERÓN, César Daniel. Ehrlichia canis en caninos y el tratamiento con doxiciclina. 2014. Consultado el 18 de diciembre de 2021. Disponible en: https://cybertesis.unmsm.edu.pe/bitstream/handle/20.500.12672/13672/Chavez_Calderon_Cesar_Daniel_2014.pdf?sequence=1&isAllowed=y

CLOUD, Whisker. Environmental Allergies in Dogs. Consultado el 12 de diciembre de 2021, disponible en: <https://veterinaryskinandear.com/environmental-allergies-in-dogs/>

GRANT, David. Canine Malassezia dermatitis, How to identify the infection and tackle it with systemic and topical therapy. Consultado el 12 de diciembre de 2021, disponible en: <https://www.veterinary-practice.com/article/canine-malassezia-dermatitis>

GONZALES, Irene. Dermatitis por Malassezia. Consultado el 12 de diciembre de 2021, disponible en: <http://repositorio.uaaan.mx:8080/xmloi/bitstream/handle/123456789/3164/IRENE%20GONZALEZ%20SANCHEZ.pdf?sequence=1&isAllowed=y>

GUTIERREZ, Clara; YABARRA, Luis; AGRELA, Fátima. (2016). EHRlichiosis CANINA. Consultado el 18 de diciembre de 2016. Disponible en: http://ve.scielo.org/scielo.php?script=sci_arttext&pid=S1315-01622016000400002

HUNTER, Tammy. Problemas cutáneos de tipo infeccioso en caninos. Consultado el 12 de diciembre de 2021, disponible en: <https://vcahospitals.com/know-your-pet/yeast-dermatitis-in-dogs>

MARÍN, José. Las razas de perro más proclives a sufrir dermatitis por Malassezia. Consultado el 12 de diciembre de 2021, disponible en: <https://www.animalshealth.es/mascotas/razas-deperroproclives-sufrir-dermatitis-malassezia>

MARTÍNEZ, IRENE (2019). Breed-predispositions to cancer in pedigree dogs. Ehrlichia Canis: síntomas y tratamientos. Consultado el 19 de diciembre del 2021. Disponible en: <https://www.barkyn.es/blog/salud/ehrlichia-canis>

VALENCIA OSPINA, Laura. (2016). Revisión de tema en ehrlichiosis y hepatozoonosis canina; y comparación con un posible caso de co-infección en un paciente canino atendido en la Clínica Veterinaria, Lasallista hermano Octavio Martínez López. Consultado el 15 de diciembre del 2021. Disponible en: http://repository.lasallista.edu.co/dspace/bitstream/10567/1824/1/Revision_ehrlichiosis_hepatozoonosis_canina.pdf