

## **REPORTE DE UROLITIASIS VESICAL EN UN CANINO EN LA CLINICA VETERINARIA UNIPAZ**

*Report of vesical urolithiasis in a canine in the unipaz veterinary clinic.*

Rosas Martínez, Ariel<sup>1</sup>. García Zárate, Laura María<sup>2</sup>

---

Recibido: 27 de Abril de 2017  
Aceptado: 22 de Mayo de 2017

---

### **Resumen**

La Urología es la parte de la medicina que se refiere al aparato urinario, las funciones del aparato urinario son la formación, el almacenamiento y la eliminación de la orina; esta patología afecta el sistema urinario principalmente en los machos por sus características anatómicas permitiendo que se originen diversas causas que producen inflamación y obstrucción del tracto urinario (vejiga), provocando signos que pueden variar desde el cese de la función renal y uremia, signos clínicos como tenesmos, hematuria, polaquiuria, estranguria, cistitis, disuria entre otros. El reporte del caso es un canino de 9 años de edad que ingresa a la clínica veterinaria Unipaz por dificultad para orinar e inapetencia; en el examen físico todas las constantes se encontraron dentro de los límites normales, a la palpación abdominal se pudo evidenciar dolor y una deshidratación del 8%. El hemograma muestra una hemoconcentración esto por el cuadro de deshidratación que estaba pasando el paciente, en la radiografía se pudo evidenciar la presencia de cálculos en la vejiga viéndose la estructura radiopaca y en la ecografía se pudo evidenciar paredes normales, contenido hipoeoico compatible con sedimentos, estructura hiperecoica con densidad de cálculo; riñones en forma y tamaño normal. El diagnóstico que se

---

<sup>1</sup> Docente M.V.Z Caninos y Felinos. Director Clínica Veterinaria Unipaz. e-mail: ariel.rosas@unipaz.edu.co

<sup>2</sup> Estudiante De Medicina Veterinaria y Zootecnia. e-mail: lauram.garcia@unipaz.edu.co

determinó después de observar la sintomatología presentada y con las ayudas diagnósticas fue litiasis vesical. Para el tratamiento se utilizó un procedimiento quirúrgico llamado cistotomía y un postoperatorio con antibiótico, antiinflamatorio, analgésico y una dieta nutricional con el fin de prevenir la formación de nuevos cálculos.

**Palabras claves:** urología; urolito; perro; cistitis; vejiga.

### **Abstract**

Urology is part of the medicine that refers to the urinary system. The functions of the urinary system are the training, the storage and the elimination of the urine. This pathology affects to the urinary system, mainly in males by his anatomical characteristics allowing that they originate diverse causes that produce inflammation and obstruction of the urinary tract (bladder), causing signs that can vary from the cessation of the renal function and uremia, frequency, urgency, hematuria, stranguria, cystitis, dysuria among others. In some cases do not present clinical signs. Case report is a 9-year-old canine that is admitted to the Unipaz veterinary clinic by difficulty urinating and loss of appetite. In the physical examination all the vital stats were within normal range. Palpation revealed pain and 8% dehydration. The blood count showed a hemoconcentration due by the dehydration. Bladder or pelvic X-ray could show the presence of stones and radiopaque structure was visible, and the walls were normal in the ultrasound, hypoechoic compatible content with sediment, hyperechoic structure with kidney stone. Kidneys were in normal shape and size. The diagnosis which was determined after observing the symptoms presented and with aid diagnostic was bladder lithiasis. A surgical procedure called cistotomía and a postoperative antibiotic, anti-inflammatory, analgesic, and a nutritional diet to prevent the formation of new stones was used for treatment.

**Key words:** urology; urolito; canine; cystitis; bladder.

### **Introducción**

“El aparato urinario está constituido por los riñones, uréteres, vejiga y uretra, el riñón es un órgano doble que elabora la orina con la que se elimina agua y desechos del organismo, además de regular la presión sanguínea y estimular la formación de la sangre” Girona y Conejero (2002). Según Adagio y D’Amico (2000), el riñón está compuesto de miles de nefronas, consistiendo cada uno de los capilares sanguíneos y una serie de tubos por los que fluye el fluido filtrado en forma de orina

se produce; los tubos de drenaje de la nefrona en conductos a través del cual fluye la orina; estos conductos eventualmente entrar en la pelvis renal y un tubo a través del cual la orina sigue en el uréter; los cálculos renales o fragmentos de cálculos renales también pueden pasar a través de este sistema de tubo.

La urolitiasis constituye la causa de aproximadamente el 18% de las consultas veterinarias de los perros con afecciones del tracto urinario inferior, se trata de la formación en las vías urinarias de sedimentos, que si son microscópicos se denominan cristales y si son visibles a simple vista, es decir macroscópicos, se llaman urolitos o cálculos; los urolitos pueden formarse en cualquier lugar de las vías urinarias, aunque, en los perros, la gran mayoría aparece en la vejiga. (Baciero, 2012). La urolitiasis tiende a afectar a las razas más pequeñas con mayor frecuencia que a las grandes, la predisposición de las razas más pequeñas puede estar relacionada con su menor volumen de orina, menor número de micciones y, por tanto, mayor concentración de minerales, la predisposición racial a tipos específicos de minerales sugiere una base genética y suele estar correlacionada de forma significativa con el sexo (Stevenson, 2002, p. 10).

Según Ruiz et al. (2011), estudios epidemiológicos muestran una prevalencia de urolitiasis en perros en Suecia y Noruega del 0,25 al 0,5 %, diversos estudios realizados en República Checa, España, Estados Unidos, Colombia y Canadá, que analizaron la composición química de entre 16.000 y 50.000 cálculos de perros, encontraron que los componentes mayoritarios son estruvita, oxalato de calcio, fosfato de calcio, urato de amonio y en menor proporción cistina y sílica. Estos autores describen un predominio de cálculos de estruvita con etiología infecciosa en hembras y cálculos de oxalato de calcio y fosfato de calcio en machos, así como también ciertas especies con mayor predisposición a sufrir litiasis, preferentemente perros de razas pequeñas como Schanauzer miniatura, Bichon frise, Lhasa Apso, Shih Tzu y Yorkshire terrier.

Adagio y D'Amico (2000) argumentan que en el examen del aparato urinario de caninos y felinos es frecuente encontrar cálculos de gran tamaño, únicos o múltiples, de forma poliédrica o esférica, cuando existen varios cálculos generalmente sus caras son planas, contactando entre sí en forma simétrica, esto debido al gran desarrollo que alcanzan, ocupan toda la luz vesical y por el traumatismo constante que producen sobre la mucosa generan inflamación predisponiendo a la contaminación bacteriana; la vejiga se encuentra contraída como causa del intenso dolor, no permitiendo la acumulación de orina, a la palpación de la misma se percibe

una crepitación como si se palpa una bolsa que contiene piedras o arena. Los urolitos pequeños (arenilla) se eliminan comúnmente durante la micción.

Pérez y Alvarado (1988) afirma muchos perros con cálculos renales no presentan signos aparentes, es decir, los nefrolitos a menudo no se detectan hasta que se hacen pruebas de diagnóstico por otros problemas médicos. Algunos de los síntomas que pueden presentarse incluyen sangre en la orina (hematuria), vómitos, infecciones recurrentes del tracto urinario, dificultad y dolor al orinar (disuria), y la necesidad frecuente de orinar con pequeños volúmenes de producción (poliuria). Pueden aparecer otros síntomas, pero varían dependiendo de la ubicación y el tipo de cálculos. De la misma manera estos autores mencionan que hay que tener en cuenta que algunos nefrolitos pueden ser "inactivos", lo que significa que no están infectados, que no se agrandan progresivamente, y no causan signos clínicos o de obstrucción. Los cálculos inactivos del riñón pueden no requerir extirpación, pero deben ser controlados periódicamente (mediante análisis de orina, por ejemplo) por cualquier cambio.

La Fisiopatología de la litiasis urinaria intervienen diferentes aspectos mecánicos, tales como la saturación salina de la orina, la poca eficacia de los inhibidores de la cristalización, la formación de núcleos de tamaños críticos que favorecen las etapas 43 de inducción de cristales, reducción del volumen urinario, infecciones, etc. (Neira, 1998, p. 3). Las evidencias aportadas anteriormente demuestran la importancia de realizar las pruebas de diagnóstico para poder elegir procedimientos y tratamientos acordes para la recuperación del paciente, teniendo en cuenta su sintomatología.

### **Materiales y métodos**

Se realizó reporte de caso, anamnesis, examen físico, palpación abdominal, hemograma y radiografía. Posteriormente se dio paso al diagnóstico. Se utilizó un procedimiento quirúrgico llamado cistotomía y un postoperatorio con antibiótico, antiinflamatorio, analgésico y una dieta nutricional con el fin de prevenir la formación de nuevos cálculos.

## Resultados y discusión

### Reseña del caso

Ingresa a la Clínica veterinaria del Instituto Universitario de la Paz-Unipaz un canino llamado Nacho, de raza French Poodle de 9 años de edad con un peso de 8 Kg, el paciente lleva una dieta a base de concentrado comercial, dieta casera, registra vacunación y desparasitación al día.

### Anamnesis

Al ingreso del paciente durante el lapso de la consulta la propietaria reporta que el paciente hace unos días atrás presenta dificultad para orinar, e intenta orinar continuamente eliminando pequeñas cantidades de orina y solo son gotas lo que hace que el canino se desespere, se moleste y presente inapetencia, su estado de ánimo es alerta.

### Examen clínico

A la revisión clínica se observó un paciente activo, con una frecuencia cardiaca de 130 latidos por minuto (lpm), una frecuencia respiratoria de 60 respiraciones por minuto (rpm) y una temperatura de 37.8°C, encontrándose dentro de los parámetros normales, también se pudo observar mucosas orales y conjuntivales con una coloración rosa, ganglios submandibulares y poplíteos normales, un llenado capilar de dos segundos, a la palpación abdominal evidencio dolor, después de la evaluación física se realizó exámenes complementarios como: hemograma(Cuadro 1), radiografía( Figura 1) y ecografía del aparato urinario (Figura 2).

#### Cuadro 1.Hemograma

EXAMEN	RESULTADO	VALORES NORMALES (caninos)
WBC	9.2	6.0-17x10 <sup>9</sup> /L
LYM#	1.6	0.8-5.1X10 <sup>9</sup> /L
MON#	0.2	0.0-1.8 X10 <sup>9</sup> /L
GRAN#	7.4	4.0-12.6 X10 <sup>9</sup> /L
LYM%	17.1	12.030.0%
MON%	2.7	3.3%
GRAN%	80.2	81.2%

RBC	(H) 8.60	5.50-8.50 X10 <sup>9</sup> /L
HGB	175	110-190g/L
HCT	(H) 60.9	39.0-56.0%
MCV	70.9	62.0-72.0/L
MCH	20.3	20.0-25.0pg
MCHC	(L) 227	300-380 g/L
RDW	(H) 15.7	11.0-15.5%
PLT	(H) 531	117-460 X10 <sup>9</sup> /L
MPV	7.6	7.0-12.9fL
PDW	16.2	
PCT	0.403	
EOS	3.4	0-4%

Los resultados del hemograma evidenciaron que el paciente estaba cursando un proceso de hemoconcentración reflejado en hematocrito alto, producto de la deshidratación debido a la poca ingesta de agua.

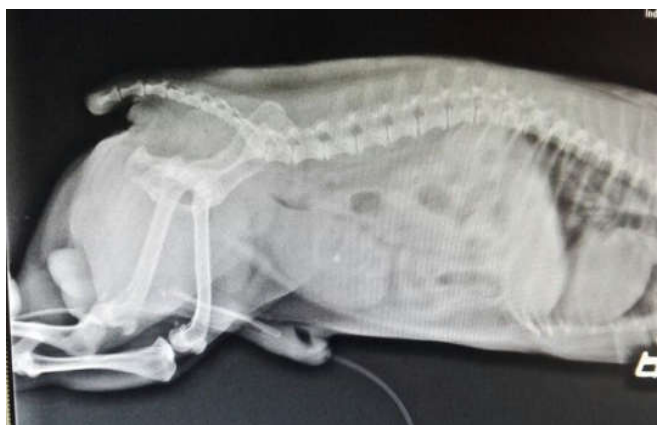

Figura 1. Radiografía abdominal lateral.

La radiografía permitió distinguir la presencia de cálculos (radiopacos) dentro de la vejiga y en la uretra, ocasionando obstrucción y el no paso de la sonda hasta la vejiga.

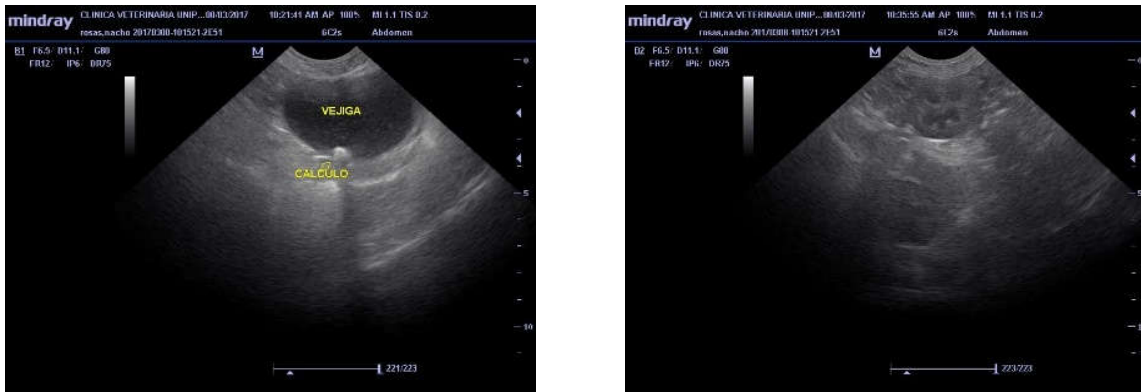

Figura 2. Ecografía aparato urinario

La ecografía mostró paredes normales, contenido hipoeico compatible con sedimentos, estructura hipereicoico que reflejaba una sombra acústica compatible con densidad de cálculo; riñones en forma, tamaño y ecogenicidad normal.

### Tratamiento

Al realizar el examen físico y las ayudas diagnosticas se determinó una urolitiasis vesical y obstrucción uretral, es así como se decidió proceder a realizar un procedimiento quirúrgico llamado cistotomía (Figura 3), el cual fue exitoso y se logró la extracción de dos urolitos, uno en vejiga y el otro en la uretra, permitiendo un paso normal de orina hacia el exterior.

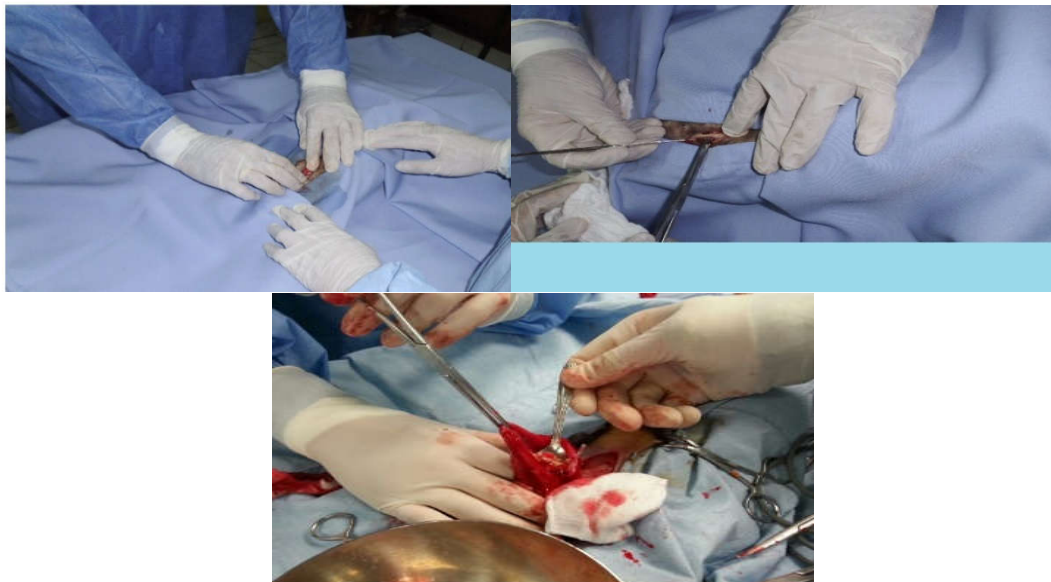


Figura 3. Cistotomía

Para la realización del procedimiento quirúrgico se eligió como pre-anestésico acepromacina a dosis de 0,1 mg/kg (EV) y como anestésico se utilizó Ketamina 5% a una dosis de 10mg/kg (IV). Un anticolinérgico como el sulfato de atropina con dosis de 0,044mg/kg endovenosa (EV) se aplicó para disminuir la secreción excesiva mediada por la anestesia; como antiinflamatorio y analgésico se aplicó meloxican a dosis de 0,2mg/kg (IV), y una fluidoterapia con lactato de ringer a dosis de mantenimiento de 40ml/kg.

El posoperatorio farmacológico fue llevado a cabo con antibiótico amoxicilina más ácido clavulónico (UNICLAV®) a dosis de 10mg/kg cada 24 horas por vía subcutánea y meloxican para los días siguientes a dosis de 0,1mg/kg. Asimismo se complementó la terapia del dolor y la inflamación con un producto homeopático llamado Traumeel® tabletas cada 12 horas. El segundo día el paciente reporta una gran mejoría ya sus micciones fueron normales, su estado de ánimo no presenta decaimiento y el consumo de alimento y agua vuelve a su normalidad.

Además del tratamiento farmacológico instaurado se sugirió a la dueña del paciente realizar una cristalografía a los urolitos extraídos para determinar la composición de los mismos. El tratamiento nutricional fue modificación total de la dieta, con alimentos hiposódicos e hipoglúcidos, reiterando la importancia del consumo abundante de agua para diluir los solutos de la orina, estos cambios pueden reducir la posibilidad de que se formen nuevamente cristales en la orina del perro.

Finalmente el paciente avanza y muestra una mejoría bastante notoria, se encuentra activo, sus micciones son normales sin dolor, come y toma agua normal.

## **Conclusión**

La urolitiasis vesical canina sigue siendo una patología de origen multifactorial, en donde para este caso fue relevante la dieta, raza, y sexo; afectando a un canino macho de raza french poodle con una dieta desbalanceada, convirtiéndose estadísticamente en un 20% de la casuística de la clínica veterinaria Unipaz. Similares causas reportaron investigadores como (Caraza, Mendoza y Quijano 2015). Se podría decir que las razas caninas pequeñas son más susceptibles a la presencia de urolitiasis vesical debido a la menor cantidad de agua ingerida en relación con las razas grandes, lo cual conllevaría a una orina concentrada y por ende la acumulación de sedimentos que posteriormente se convertirán en urolitos.



El diagnóstico rápido en esta enfermedad es clave para que el cuadro clínico no se complique, así lo explica Rojas *et, al.* (Citado en Getty, 1982, p.5) mencionando que los cálculos vesicales, urolitos o urocistolitos deben ser de rápido diagnóstico porque generan dificultad en la micción en los caninos porque al ir creciendo dentro de la vejiga van reduciendo su capacidad de almacenamiento y de eliminación de orina, lo cual compromete la vida de la mascota. Por otra parte se puede considerar necesario el diagnóstico certero y rápido porque una obstrucción prolongada puede ocasionar daños sistémicos como una azotemia, es decir, el aumento significativo en la sangre de desechos como la creatinina y la urea; aunque para este paciente no se realizaron estos exámenes, la sintomatología reflejaba que esta situación sanguínea no se presentaba.

Sigue siendo la radiografía y la ecografía los exámenes más utilizados y que emiten un diagnóstico definitivo en urolitiasis vesical, lo corrobora (Pibot, *et,al.* 2001) y complementa diciendo que el uroanálisis y un cultivo de orina complementa el diagnóstico para establecer la presencia de algunas bacterias que pueden ser las causantes de las infecciones y obstrucciones en el aparato urinario. En este canino reportado no se realizaron estos exámenes, sin embargo se puede deducir que fue escasa la infección, o no había progresado, sin descartar que no la tuviese, porque en el hemograma no aparece evidencia de una infección aparente. Por otra parte probablemente este paciente tendría urolitos de oxalato de calcio porque la radiografía los evidencio radio opacos, así lo argumenta (Rojas *et,al.* 2016) y autores como Ruíz y vera (Citado en Osborne, 1989, p. 4) mencionando que los urolitos de oxalatos de calcio se mostrarían radiopacos por su alto contenido de calcio, igualmente reiteran la importancia de conocer la composición de los cálculos para implementar tratamientos más efectivos y protocolos de prevención de nuevas urolitiasis en perros. Asimismo la ecografía permite observar engrosamiento de las paredes vesicales, estimar el número de urolitos, su tamaño, su forma y su parte circulatoria.

El tratamiento ideal depende de las condiciones obstructivas, para este caso, era indispensable el tratamiento quirúrgico llamado cistotomía debido al tamaño de los urolitos presentes que no podrían salir con terapia farmacológica diurética y lo podrían llevar a una intoxicación orgánica. Se sigue considerando la cistotomía el procedimiento quirúrgico ideal en pacientes con serias alteraciones de la micción puesto que se logra extraer la totalidad de urolitos presentes en vías urinarias corrigiendo de forma inmediata el problema.

Las recidivas en esta patología son frecuentes cuando un tratamiento nutricional no es llevado cabo, por esto, se recomienda dar una dieta nutricional donde incluya alimentos hiposódicos, hipoglúcidos y se evite el alto consumo de magnesio, fósforo y calcio para poder controlar la producción de cálculos. Es vital y clave un abundante ingesta de agua ya sea modificando parte de la dieta solida a húmeda y suministrando agua diaria en mayor cantidad. (Cowan, 1996, p.6) contempla además del tratamiento quirúrgico un tratamiento médico farmacológico y nutricional, sin embargo es de señalar que los primeros son indicados en pacientes con serio compromiso en el proceso de micción, como sucedió para este paciente, y que para el tratamiento médico se hace necesario la cuantificación del urolito, es decir, realizar un estudio de la composición mineral del cálculo y así poder elegir el tratamiento de elección pues según sea la composición del urocistolito, así mismo elegir el método para desintegrarlo; este tipo de tratamientos puede tardar incluso hasta meses. Para el presente caso se elige la extracción mediante cistotomía y un estudio de cristalografía de los urolitos para complementar el protocolo terapéutico nutricional a futuro.

## **Bibliografía**

Adagio, Amico. Urolitiasis vesical. Clínica de Pequeños Animales. Facultad de Ciencias Veterinarias. Disponible en: <http://www.biblioteca.unlpam.edu.ar/pubpdf/anuavet/n2000a19adagio.pdf>

Aguilar, 2005. Diplomado a distancia en medicina, cirugía y zootecnia en perros y gatos. Urología y ginecología. 2 ed. México.

Anónimo. Prontuario de especialidades veterinarias. ANDOZINE 2% Disponible en: <http://www.diccionarioveterinariopl.m.com/andozine-2-2135-2>.

Anónimo. Ampicilina. Disponible en: [www.sld.cu/galerias/doc/servicios/medicamentos/ampicilina\\_susp.doc](http://www.sld.cu/galerias/doc/servicios/medicamentos/ampicilina_susp.doc).

Anónimo. VADEMECUM. Disponible en: <http://www.iqb.es/cbasicas/farma/farma04/p076.htm>

Baciero, G. 2013. Urolitiasis caninas. Disponible en: [http://axonveterinaria.net/web\\_axoncomunicacion/auxiliarveterinario/43/AV\\_43\\_Urolitiasis\\_caninas.pdf](http://axonveterinaria.net/web_axoncomunicacion/auxiliarveterinario/43/AV_43_Urolitiasis_caninas.pdf)

Carrillo, Neira. Formación de cálculos renales de oxalato cálcico en mamíferos. Disponible en: <http://www.avancesveterinaria.uchile.cl/index.php/ACV/article/viewFile/18285/19317>

Contreras.2011. Interpretación de hemogramas en caninos. Disponible en: <http://clinicadogplanet.blogspot.com.co/2011/02/interpretacion-de-hemogramas-en-caninos.html>

Cowan, L. 1996. Enfermedades de la vejiga urinaria. Manual clínico de pequeñas especies. Mexico DF, Mexico: McGraw-Hill. Pp 982-993.

Girona, Conejero. Urología. Disponible en: <http://www.sefh.es/bibliotecavirtual/ftomo2/CAP24.pdf>.

Pérez, Alvarado. 1988. Cálculo vesical canino. Disponible en: <http://repositorio.uchile.cl/bitstream/handle/2250/122624/Calculo-vesical-canino-un-caso-de-excepcional-tamano.pdf?sequence=1>

Pibot, Biourge, Elliott. 2001. Enciclopedia de la nutrición clínica canina. Disponible en: [http://www.ivis.org/advances/rc\\_es/A4309.0608.ES.pdf?LA=2](http://www.ivis.org/advances/rc_es/A4309.0608.ES.pdf?LA=2)

Rojas, Cruz, Álvarez. 2016. Urolitiasis vesical en un canino French Poodle del municipio de Florencia, Caquetá – Colombia. Disponible en: <http://www.redalyc.org/pdf/636/63649051026.pdf>

Ruiz, Vera. 2011. Litiasis recidivante en cachorro *Schnauzer miniatura*. Disponible en: <http://scielo.iics.una.py/pdf/iics/v9n1/v9n1a07.pdf>

Stevenson AE - The incidence of urolithiasis in cats and dogs and the influence of diet in formation and prevention of recurrence. Thesis, Institute of Urology and Nephrology, University College. 2002. Disponible en: [http://www.ivis.org/advances/rc\\_es/A4309.0608.ES.pdf?LA=2](http://www.ivis.org/advances/rc_es/A4309.0608.ES.pdf?LA=2).